

Neue Indikationen für die Vibrant Soundbridge

von F. Wagner, I. Todt, A. Ernst

Das Mittelohrimplantat Vibrant Soundbridge stellt ein verlässliches System in der klinischen Praxis dar. Es besteht aus einem externen Audioprozessor und einem internen Anteil, der VORP (vibrating ossicular prosthesis) genannt wird und an den sich der FMT (floating mass transducer) anschließt. Über die Signalübertragung vom Audioprozessor, den VORP an den FMT gerät der FMT in Schwingungen und überträgt das Signal weiter an die Cochlea. Ursprünglich wurde die Vibrant Soundbridge für Patienten mit sensorineuralem Hörverlust entwickelt. Für diese klassische Versorgung wird der FMT an den Inkus gekoppelt. Das zu übertragende Signal, das den FMT in Schwingungen versetzt, wird über den Inkus an den Stapes, die ovale Fenstermembran sowie die Cochlea übertragen.

Coletti et al. beschrieben 2006 eine Ankopplung des FMT direkt an der Rundfenstermembran. Ihm gelang auf diese Weise die erfolgreiche Versorgung von sieben Patienten mit kombinierter Schwerhörigkeit. Gerade im bisher schwierig suffizient zu versorgenden Bereich der kombinierten Schwerhörigkeit in einer Ausprägung von 30 bis 60 dB Schallempfindungsstörung und einer Schalleitungskomponente von mehr als 30 dB bis 40 dB eröffnet sich damit eine Alternative für bereits voroperierte Patienten. Aber auch für Patienten mit reiner Schalleitungsstörung, für die bisher nur die BAHA-Versorgung in Frage kam, ist im Einzelfall die Vibrant Soundbridge Versorgung zu überdenken.

Die implantierbaren Hörsysteme lassen sich weitestgehend in zwei Gruppen unterteilen. Zum einen die Cochlea-Implantate sowie Hirnstammimplantate, die ihre Wirkung über eine elektrische Stimulation des auditorischen Systems entfalten. Zum anderen die Mittelohrimplantate, die durch eine mechanische Stimulation des auditorischen Systems zu einer Hörverbesserung führen. Hier stellt das implantierbare Hörsystem Vibrant Soundbridge mit einem Erfahrungszeitraum von mehr als 10 Jahren und mehr als 2000 implantierten Geräten seit 1996 das ausgereifteste System in der klinischen Praxis dar. Als weiteres implantierbares Mittelohrsystem steht das Carina-System zur Verfügung,

das Esteem-System befindet sich noch in klinischer Prüfung [8, 9, 14]. Weitere Mittelohrimplantate blieben experimentell oder haben sich nicht bewährt [3, 4, 6, 12, 13, 24].

Die Vibrant Soundbridge wurde zunächst für Patienten mit hochtonbetontem sensorineuralem Hörverlust entwickelt; diese können bei richtiger Indikationsstellung erfolgreich versorgt werden [11, 15, 17]. Das System besteht aus einem externen und einem internen Anteil. Der externe Anteil, der so genannte Audioprozessor, beinhaltet das Mikrophon, die Batterie sowie den digitalen Chip des Prozessors. Durch den Audioprozessor (Abbildung 1 a) erfolgt die Signalaufnahme sowie die Signalverarbeitung. Den internen Anteil





Abbildung 1a: Audioprozessor

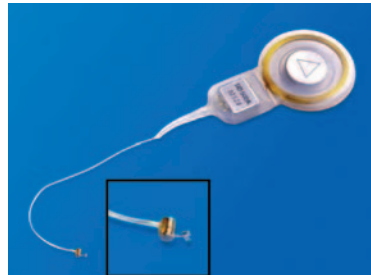

Abbildung 1b: VORP mit FMT

der Vibrant Soundbridge stellt das Implantat dar, vibrating ossicular prosthesis (VORP) genannt, an das sich der floating mass transducer (FMT) anschließt (Abbildung 1 b). Der FMT gerät durch Signalübertragung in Schwingungen, das Signal wird an die Cochlea übertragen.

Indikation zur klassischen Ankopplung am Amboss

Bei der klassischen Ankopplung der Vibrant Soundbridge wird der FMT über einen Clip am Amboss befestigt. Wird bei dieser Versorgung mit der Vibrant Soundbridge ein Signal vom Audioprozessor aufgenommen und über die Kopfhaut des Patienten an die interne Spule übertragen, führt dies zur Aktivierung des am Amboss angekoppelten FMT. Diese Aktivierung führt zur Auslenkung des Amboss und zum Energietransfer über den Stapes und das ovale Fenster an die Cochlea (Abbildung 2). Diese Form der Versorgung mit der Vibrant Soundbridge ist zum einen für Patienten indiziert, die unter rezidivierenden Gehörgangsproblemen durch konventionelle Hörgeräte leiden. Zum anderen stellt die klassische Ankopplung der Vibrant Soundbridge eine

Alternative für Patienten dar, die aus audiologischer Sicht mit konventionellen Hörgeräten nicht suffizient versorgt werden können. Gerade im Bereich des sensorineuralen Hochton-Hörverlusts mit einer Ausprägung von 70 bis 80 dB werden die Grenzen der konventionellen Hörgeräte auch mit offener Versorgung (Fixierschirm) oft erreicht. In einer vergleichenden Studie konnten Uziel et al. 2003 einen Vorteil der Vibrant Soundbridge gegenüber konventionellen Hörgeräten mit der gleichen SIGNIA-Schalttechnik vor allem im Störschall bei Patienten mit hochtonbetonter Schallempfindungsstörung nachweisen [20]. Weitere positive Effekte dieser Versorgung sind der fehlende Verschlusseffekt bei freiem Gehörgang sowie das Ausbleiben von Rückkopplungspfeifen. Abbildung 3 verdeutlicht noch einmal den Bereich der audiologischen Indikation zur klassischen Versorgung mit der Vibrant Soundbridge.

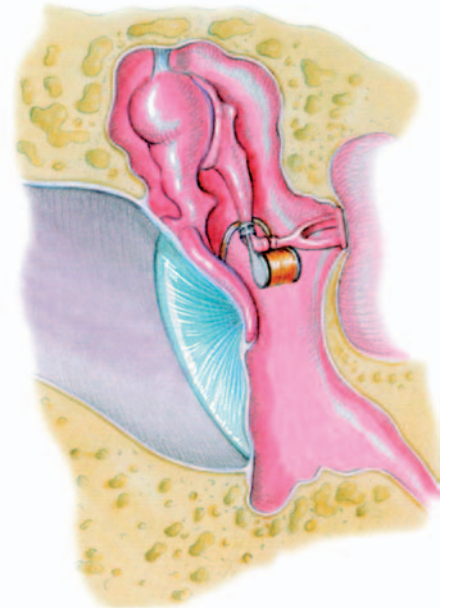


Abbildung 2: Klassische Ankopplung des FMT am Amboss

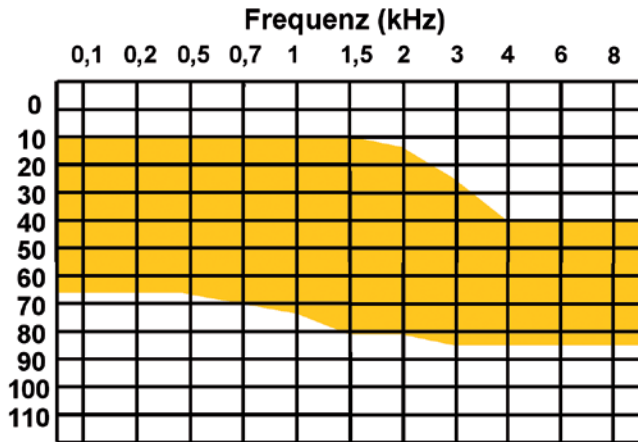


Abbildung 3: Audiologische Indikation zur klassischen Versorgung mit der Vibrant Soundbridge

Ankopplung an das runde Fenster und andere Lokalisationen im Bereich des Mittelohrs

Eine neue Indikation für die Vibrant Soundbridge ist die Ankopplung an das runde Fenster und andere Lokalisationen im Bereich des Mittelohrs. Die Ankopplung an das runde Fenster wurde 2006 von Coletti [1] erstmals beschrieben. Die Versorgung stützt sich auf Grundlagenuntersuchungen von Wever und Lawrence, die schon im Jahr 1950 Studien zum Effekt der akustischen Stimulation an ovaler und runder Fenstermembran durchführten [22]. Coletti versorgte sieben Patienten mit hochgradiger kombinierter Schwerhörigkeit, die bereits mehrfach erfolglos am Mittelohr voroperiert bzw. mit einer klassischen Ankopplung der Vibrant Soundbridge an den Inkus versorgt waren, mit der neuen Technik. Es erfolgte eine Umgehung des „normalen“ Mittelohrweges durch Ankopplung des FMT direkt an der Rundfenstermembran (Abbildung 4). Mittels dieser Versorgung konnten postoperative Schwellenwerte von 30 dB Hörverlust erreicht werden, denen ein präoperativer Wert von 60 bis 80 dB Hörverlust gegenüberstand. Die Rundfensterankopplung eignet sich außer für voroperierte Patienten mit kombinierter Schwerhörigkeit in einer Ausprägung von 30 bis 60 dB Schallempfindungsstörung und einer Schalleitungskomponente von mehr als 30 dB bis 40 dB auch für Patienten mit einer reinen Schalleitungsstörung. Bei dieser Patientengruppe

sollte die Alternative der Versorgung mit einem knochenverankerten Hörgerät (BAHA) vorab immer diskutiert werden, wobei die Vibrant Soundbridge sicherlich die kosmetisch günstigere Lösung, aber das kostenaufwendigere System darstellt. Abbildung 5 verdeutlicht die audiologische Indikation zur Rundfensterankopplung bei der Versorgung mit der Vibrant Soundbridge. Auch bei Patienten mit Mittelohrmissbildungen stellt die Ankopplung des FMT an das runde

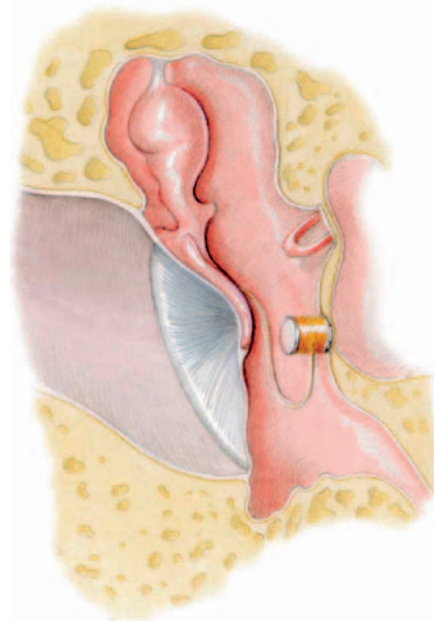


Abbildung 4: Ankopplung des FMT am runden Fenster

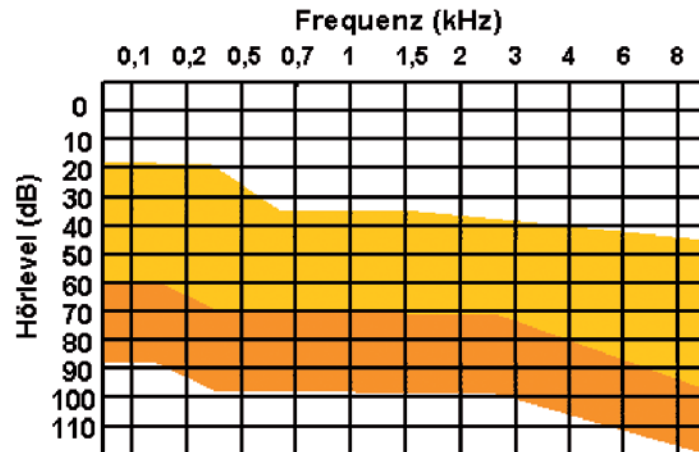


Abbildung 5: Audiologische Indikation zur Ankopplung der Vibrant Soundbridge am runden Fenster. Gelb dargestellt ist die Schallempfindungskomponente, orange die Schalleitungskomponente

Fenster eine neue Möglichkeit der Hörverbesserung dar, die gegebenenfalls bei gleichzeitig vorliegender Missbildung des äußeren Ohres in die operative Versorgung integriert werden kann. Wollenberg et al. konnten diese integrierte Versorgung an drei Patienten demonstrieren [23], wobei bei einem Patienten eine Ankopplung des FMT an der Rundfenstermembran und bei zwei Patienten die Ankopplung an mobile Reste der Gehörknöchelchenkette (dysplastischer Amboss bzw. Stapes) erfolgte. Sie erreichten eine Verringerung der Schalleitungskomponente von 20 dB sowie eine Einsilberverständlichkeit im Freiburger Sprachverständlichkeitstest (Freifeld) von 70% bei 50 dB sowie 90% bei 65 dB. Kiefer et al. beschrieben 2006 ebenfalls eine kombinierte Versorgung von Ohrmuschelaufbau und Vibrant-Soundbridge-Ankopplung an das runde Fenster [10]. Sie waren in der Lage, das Einsilberverständnis bei 65 dB von 0% auf 80% anzuheben. Zudem wurden ein direktes Ankoppeln des FMT an den Stapes sowie an Stapesreste [5] und auch eine Kombination aus Stapesprothese und FMT-Ankopplung beschrieben [2]. Streitberger beschrieb die direkte Ankopplung des FMT an das ovale Fenster [16]. Als Alternative wurde eine modifizierte Dresdner Mittelohrprothese (TORP) vorgestellt, an die der FMT direkt und stabil angekoppelt werde. Die Energieübertragung erfolgte dann über das ovale Fenster an die Cochlea. Mittels dieser Ankopplung sind in Köln mittlerweile drei Patienten suffizient versorgt worden

[7]. Berliner Erfahrungen mit der Ankopplung sowohl an das runde Fenster als auch den Stapes sind als sehr positiv zu bezeichnen. So fand sich bei einer Anzahl von 12 Patienten neben einem Schluss des Air-Bone-Gaps eine Anhebung der Knochenleitung von 20 dB sowohl für Patienten mit Ankopplung an das runde Fenster als auch bei Ankopplung an den Stapes [19].

Komplikationen

Mögliche Komplikationen der alternativen Ankopplung der Vibrant Soundbridge stellen die Implantatausfälle und Dislokationen dar sowie die von Hüttenbrink hervorgehobenen Schwierigkeiten der Ankopplung des FMTs an das runde Fenster. Dabei wurden als Langzeitriskien dieser Ankopplung die häufig schwer einsehbare Lage in der Nische, mögliche Luftblasen, eine Traumatisierung des Innenohrs durch ein Ausfräsen der Nische und eine dämpfende Wirkung von Fett- und Bindegewebe zwischen FMT und der Rundfenstermembran genannt [21]. Zudem sind langfristige Veränderungen an der jeweiligen Struktur des Mittelohrs möglich, an die der FMT angekoppelt wird. Für die klassische Versorgung mit Ankopplung am Amboss wurden für geringe Patientenzahlen Erosionen am langen Ambossschenkel nach vierjährigem Tragen des FMTs beschrieben [18].

Fazit

Die Ankopplung der Vibrant Soundbridge an das runde Fenster eröffnet neue Möglichkeiten der Versorgung von Patienten mit reinen Schalleitungsstörungen sowie kombinierten Schwerhörigkeiten. Mit der Vibrant Soundbridge steht ein ausgereiftes System zur Verfügung, das sich bereits in der Praxis bewährt hat. Gerade im bisher schwierig suffizient zu versorgenden Bereich der kombinierten Schwerhörigkeit in einer Ausprägung von 30 bis 60 dB Schallempfindungsstörung und einer Schalleitungskomponente von mehr als 30 bis 40 dB eröffnet sich damit eine

Alternative für bereits voroperierte Patienten. Aber auch für Patienten mit reiner Schalleitungsstörung, für die bisher nur die BAHA-Versorgung in Frage kam, ist im Einzelfall die Versorgung mit der Vibrant Soundbridge zu überdenken.

Literatur

Coletti V, Soli SD, Coletti L. Treatment of mixed hearing losses via implantation of a vibratory transducer on the round window. *International Journal of Audiology* 2006 (45): 600–608

Dumon T. Vibrant soundbridge middle ear implant in otosclerosis: technique – indication. *Adv Otorhinolaryngol* 2007; 65: 320–322

Fredrickson JM, Cotichia JM, Khosla S. Ongoing investigations into an implantable electromagnetic hearing aid for moderate to severe sensorineural hearing loss. *Otolaryngol Clin North Am* 1995; 28(1): 107–120

Hausler R, Stieger C, Bernhard H, Kompis M. A novel implantable hearing system with direct acoustic cochlear stimulation. *Audiol Neurootol* 2008; 13(4): 247–256

Hohenhorst W. in German ENT congress. 2004. Erfurt.

Hough J, Vernon J, Johnson B, Dormer K, Himelick T. Experiences with implantable hearing

devices and a presentation of a new device. *Ann Otol Rhinol Laryngol* 1986; 95(1 Pt 1): 60–65

Hüttenbrink KB, Zahnert T, Bornitz M, Beutner D. TORP-vibroplasty: a new alternative for the chronically disabled middle ear. *Otol Neurotol* 2008; 29(7): 965–971

Jenkins HA, Niparko JK, Slattery WH, Neely JG, Fredrickson JM. Otologics Middle Ear Transducer Ossicular Stimulator: performance results with varying degrees of sensorineural hearing loss. *Acta Otolaryngol* 2004; 124(4): 391–394

Kasic JF, Fredrickson JM. The Otologics MET ossicular stimulator. *Otolaryngol Clin North Am* 2001; 34(2): 501–513

Kiefer J, Arnold W, Staudenmaier R. Round Window Stimulation with an Implantable Hearing Aid (Soundbridge) Combined with Autogenous Reconstruction of the Auricle – A New Approach. *ORL* 2006(68): 378–385

Luetje CM, Brackman D, Balkany TJ, Maw J, Baker RS, Kelsall D, Backous D, Miyamoto R, Parisier S, Arts A. Phase III clinical trial results with the Vibrant Soundbridge implantable middle hearing device: a prospective controlled multicenter study. *Otolaryngol Head Neck Surg* 2002(126): 97–107

Maniglia AJ, Ko WH, Rosenbaum M, Zhu WL, Werning J, Belser R, Drago P, Falk, T, Frenz W. A contactless electromagnetic implantable middle ear device for sensorineural hearing loss. *Ear Nose Throat J* 1994; 73(2): 78–82, 84–88, 90

Perkins R. Earlens tympanic contact transducer: a new method of sound transduction to the human ear. *Otolaryngol Head Neck Surg* 1996; 114(6): 720–728

Snik A, Noten J, Cremers C. Gain and maximum output of two electromagnetic middle ear implants: are real ear measurements helpful? *J Am Acad Audiol* 2004; 15(3): 249–257

Sterkers O, Boucarra D, Labassi S, Bebear JP, Dubreuil C, Frachet B, Fraysse B, Lavieille JP, Magnan J, Martin C, Truy E, Uziel A, Vaneecloo FM. A middle ear implant, the Symphonix Vibrant Soundbridge: retrospective study of the first 125 patients implanted in France. *Otol Neurotol* 2003(24): 427–436

Streitberger C. VSB applied to the oval window and in atresia. in *Advances in Vibroplasty* 2008. Unfallkrankenhaus Berlin.

- Todt I, Seidl RO, Ernst A. Hearing benefit of patients after Vibrant Soundbridge implantation. *ORL J Otorhinolaryngol Relat Spec* 2005(67): 203–206
- Todt I, Seidl RO, Mutze S, Ernst A. MRI scanning and incus fixation in vibrant soundbridge implantation. *Otol Neurotol* 2004; 25(6): 969–972
- Todt I. Berliner Erfahrungen mit der alternativen Ankopplung der Vibrant Soundbridge, in: 8. Jahrestagung der Norddeutschen Gesellschaft für Otorhinolaryngologie. 2008.
- Uziel A, Mondain M, Hagen P, Dejean F, Doucet G. Rehabilitation for high-frequency sensorineural hearing impairment in adults with the symphonix vibrant soundbridge: a comparative study. *Otol Neurotol* 2003; 24(5): 775–783
- Walger M. Indikation zu aktiven implantierbaren Hörsystemen, Bericht von der ADANO-Herbsttagung 2007. *HNO* 2008; 56: 10–12
- Wever EG, Lawrence M. The transmission properties of the middle ear. 1950. *Ann Otol Rhinol Laryngol* 1992; 101(3): 191–204
- Wollenberg B, Beltrame M, Schönweiler R, Gehring E, Nitsch S, Steffen A, Frenzel H. Integration des aktiven Mittelohrimplantates in die plastische Ohrmuschelrekonstruktion. *HNO* 2007(55): 349–356
- Yanagihara N, Aritomo H, Yamanaka E, Gyo K. Implantable hearing aid. Report of the first human applications. *Arch Otolaryngol Head Neck Surg* 1987; 113(8): 869–872

Korrespondenzadresse
Dr. Friederike Wagner
Abteilung für HNO-Heilkunde
Unfallkrankenhaus Berlin
Warener Strasse 7, 12 683 Berlin
friederike.wagner@ukb.de

Unabhängigkeitserklärung der Autoren: Der korrespondierende Autor versichert, dass keine Verbindungen zu einer der Firmen, deren Namen oder Produkte in dem Artikel aufgeführt werden, oder zu einer Firma, die ein Konkurrenzprodukt vertreibt, bestehen. Der Autor unterlag bei der Erstellung des Beitrages keinerlei Beeinflussung. Es lagen keine kommerziellen Aspekte bei der inhaltlichen Gestaltung zugrunde.